

# Técnicas y efectos adversos en la eliminación de tatuajes

Vega López P.M.

## ABSTRACT

**A** La eliminación de tatuajes es uno de los tratamientos cuya demanda está aumentando en las últimas décadas, por diversas causas. Si bien a lo largo de la historia ha habido numerosas técnicas para eliminarlos, ninguna ha sido eficaz y segura. En la actualidad el láser es la alternativa que ha demostrado mayor eficacia y seguridad. Sin embargo su aplicación requiere una importante curva de aprendizaje para minimizar los efectos secundarios, que pueden aparecer, algunos graves, en una indicación no patológica. La falta de una regulación clara, facilita la que los centros que realizan los tatuajes, a su vez adquieran equipos no homologados para eliminarlos, en los que por esta misma razón se da una falta de formación de los mismos, que junto con la cercanía que hay entre el tatuado y su tatuador, ha hecho que en los últimos tiempos hayan llegado a los servicios de urgencias pacientes con importantes quemaduras por este tipo de láseres. El presente artículo se ha realizado mediante al revisión bibliográfica de los tratamientos actuales, procedimiento, así como de sus efectos adversos. La búsqueda ha estado orientada por las experiencias reportadas por varios servicios de urgencias del área de Barcelona.

**Palabras clave:** tatuaje, tinta, pigmento, láser Q-Switched, cicatrices, quemaduras, pigmentación, textura, resultado.

## INTRODUCCIÓN

El origen de los tatuajes se remonta a la Edad de Piedra (12.000 a. C.), pero ha mantenido su vigencia a través del tiempo y en las diferentes culturas. Los tatuajes han sido utilizados con finalidades muy variadas, desde meros motivos decorativos, hasta como identificadores de pertenencia a determinados grupos, clase social e incluso oficio.

La motivación para hacerse un tatuaje es por tanto muy diversa, pero en general suele ser o bien como adorno o

para reforzar la identidad personal. La motivación para desear eliminarlo también puede ser múltiple, como la de disociarse del pasado y mejorar la actual identidad<sup>1</sup>, pero a veces simplemente es para cambiarlo por otro motivo decorativo.

En cuanto al número de personas tatuadas, éste ha experimentado un gran crecimiento en los últimos años. En Alemania y en el Reino Unido, aproximadamente entre el 9 y el 12% de la población está tatuada, mientras en EE.UU. éstas llegan al 24%<sup>2</sup>.

Para la eliminación de tatuajes existe una gran variedad de procedimientos, que revisaremos en el presente artículo.

## TIPOS DE TATUAJES Y TINTAS

La técnica del tatuaje consiste en la inyección intradérmica de micropartículas de pigmento, que pueden variar en tamaño, composición y en la profundidad dérmica.

En la mayoría de pigmentos no queda clara la composición exacta, y a diferencia de la industria cosmética, la industria del tatuaje (tintas y pistolas) no tiene una regulación de la Agencia Española del Medicamento y Productos Sanitarios (AEMPS). La mayoría de tintas o pigmentos no son considerados productos sanitarios, muchos de ellos provienen de la industria del automóvil o de las tintas para impresoras<sup>3</sup>, sin estar destinados en origen para el contacto con la piel humana. Es por ello que se han descrito reacciones de

## Dra. Petra M<sup>a</sup> Vega López

Co-Directora del Máster Universitario de Medicina Estética y del Bienestar de la Universidad de Barcelona. Máster universitario en láser y patología dermato-estética. UB.

Directora de Clínica Vega.

pvega@seme.org

hipersensibilidad alérgica, granulomatosas, liquenoides y pseudolinfomatosas e inflamatorias, como respuesta a la inyección de determinados pigmentos.

Casi todos los pigmentos suelen ser mezcla de compuestos inorgánicos, como cromo, mercurio, cadmio, azufre, selenio, manganeso, titanio, hierro, cobre, aluminio o cobalto y orgánicos, como carbono y compuestos policíclicos.

Los tatuajes se dividen en cinco categorías, según la causa o el profesional que lo haya realizado: profesionales, *aficionados*, cosméticos, traumáticos, y médicos.<sup>4</sup>

**Tatuajes profesionales.** Son los más frecuentes. La estabilidad y perdurabilidad en el tiempo de los tatuajes nos indica que la mayor parte de los fagocitos no migran ni se desplazan, por lo que se conservan durante mucho tiempo. Pueden ser de múltiples colores, y se realizan con máquinas que permiten que la tinta se deposite a la misma profundidad.

**Tatuajes aficionados.** Realizados a mano, con pigmentos a base de tinta china, carbón o cenizas, por lo que casi siempre son negros y más fáciles de eliminar.

**Tatuajes cosméticos.** Cada vez más populares, se utilizan para mejorar el aspecto físico, resaltar rasgos o camuflar defectos (como maquillaje permanente, para mejorar las cejas, los labios y los ojos). Se realizan como los profesionales con máquinas, pero los pigmentos suelen tener óxido de titanio y/o óxido de hierro, que al oxidarse se oscurecen virando hacia el gris o negro<sup>5</sup>.

**Tatuajes traumáticos.** Son el resultado de explosiones o accidentes en los cuales algunas partículas pigmentadas quedan incluidas en la dermis.

**Tatuajes médicos.** Son marcajes cutáneos con fines terapéuticos o para cubrir alguna zona hipopigmentada o una cicatriz.

## TÉCNICAS DE ELIMINACIÓN DE TATUAJES

Tan antiguos como los tatuajes son los métodos para eliminarlos. Ya en el 543 d. C., Aetius, un médico griego, describió el primer método de destrucción de los tatuajes: la salabrasión. Desde entonces no se ha dejado de experimentar y probar sin que hasta ahora exista un método que elimine todos los tatuajes, totalmente o sin efectos secundarios.

Todos los métodos, ya sean mecánicos, químicos, o térmicos se basan en la eliminación de las capas externas de la piel, acompañado siempre de inflamación. La eliminación transepidérmica del pigmento se produce a través de la piel durante la fase exudativa. La respuesta inflamatoria promueve la actividad de los macrófagos, con incremento de la fagocitosis que permite la pérdida de pigmento adicional durante la fase de cicatrización<sup>6</sup>.

### 1. Destrucción mecánica

**La salabrasión.** Es uno de los métodos más antiguos para la destrucción de tejidos. Consiste en la aplicación de cloruro sódico sobre el tatuaje de tal modo que con sus cristales se provoque una abrasión mecánica de la superficie cutánea hasta la dermis superficial y la posterior migración del pigmento al espacio extracelular por un mecanismo de osmosis. Además de dejar restos pigmentarios suele dejar cicatrices<sup>4,7,8</sup>.

**Dermoabrasión.** Consiste en la destrucción del tejido tatuado con un dermoabrasor mecánico. Deja restos pigmentarios y en casi todos los casos cicatrices residuales.

**Escisión quirúrgica.** Elimina por completo el tatuaje. Puede indicarse en pequeños tatuajes situados en zonas muy laxas. Por supuesto conlleva una cicatriz<sup>9</sup>.

### 2. Destrucción química

De nuevo en auge, es un método a base de compuestos químicos, que se inyectan de forma intradérmica, mediante pistolas similares a las de inyección del pigmento, sobre múltiples puntos separados entre ellos por 5 mm, sobre toda la superficie del tatuaje. En sesiones posteriores se intercalan dichos puntos, con el fin de minimizar el riesgo de cicatrices. Son necesarias de 4-6 sesiones. Los productos inyectados son disolventes (sustancias hiperosmóticas), tales como el glicerol, el dimetilsulfóxido y la glucosa, que han demostrado reducir significativamente la dispersión dérmica en modelos animales<sup>10</sup>. Estos agentes deberían ser capaces de eliminar con mayor eficacia los tatuajes; ya que no dependen del color, sin embargo, su inyección intradérmica puede producir necrosis tisular, infecciones, hipo o hiperpigmentación y cicatrices, por lo que resultan ser pobres coadyuvantes del tratamiento.

### 3. Destrucción térmica

La eliminación de tatuajes mediante quemadura con cigarrillos, planchas, brasas, etc. está también descrita en la literatura, si bien en el ámbito médico se ha utilizado el nitrógeno líquido y el electrocauterio, entre otros.

Sus resultados son muy variables en cuanto a la eliminación del tatuaje pero suelen dejar cicatrices más visibles que el propio tatuaje.

### 4. Destrucción por fuentes de luz

El tratamiento de los tatuajes con láser se inició en los años 60, a base de láseres de acción térmica (rubí, CO<sub>2</sub>, Ar) que si bien fueron eficaces para eliminar el tatuaje, producían importantes riesgos cicatriciales y considerables cambios de textura. La primera publicación sobre este tema se hizo a principios de los años 70 con láser de CO<sub>2</sub>.

Cuando la luz láser llega a la piel, ésta la transmite, refleja, absorbe o dispersa. Los diferentes cromóforos de la piel, como la melanina, el agua, la oxihemoglobina, o el pigmento exógeno, la absorben de forma selectiva según la longitud de onda de la luz emitida. La energía de la luz láser absorbida por el cromóforo diana se convierte en calor, destruye al cromóforo y a las estructuras circundantes, si bien sufrirá una disipación a través de estas mismas estructuras.

En el caso de los tatuajes, el objetivo es producir un daño térmico de forma electiva en las zonas pigmentadas, mediante pulsos de emisión en una longitud de onda que permita una buena absorción por parte del pigmento del tatuaje y en pulsos más breves que el tiempo de relajación térmica del tejido afectado, con la finalidad de eliminar los pigmentos que componen el tatuaje sin dañar a los tejidos circundantes.

**Destrucción térmica mediante láser de CO<sub>2</sub>.** La vaporización del tejido con este láser (continua o pulsada), cuya longitud de onda (10.600 nm) es bien absorbida por el agua, permite eliminar los tatuajes en una sola sesión. El control visual de la vaporización elimina progresivamente el tejido donde se ha depositado el pigmento. Puede indicarse en pequeños tatuajes cosméticos de la cara (contorno de labios, perfilado de cejas)<sup>11</sup>.

En el postoperatorio inmediato aparecen ampollas, quemaduras y dolor, que deben ser tratadas con pomadas antibióticas y antiinflamatorias. Aun así la eliminación del pigmento suele ser incompleta, con posible formación de cicatrices inestéticas debido a que el pigmento se halla a distintos niveles de profundidad en la dermis<sup>12</sup>.

**Destrucción térmica mediante láseres de Q-switched (QS).** Aplica el principio de la fototermólisis selectiva propuesto por Anderson y Parrish en 1983.

Los láseres de QS emiten en una alta intensidad de energía en un tiempo muy corto del rango de nanosegundos. Esta emisión de luz, en las longitudes de onda de Alejandrita (755 nm), QS Nd:YAG (532 / 1064 nm) y QS rubí (694 nm), es bien absorbida por las partículas de la mayoría de pigmentos, aunque también moderadamente por la melanina, pero la energía liberada por los láseres QS que absorbe el pigmento produce una rápida expansión térmica y un efecto mecano-acústico que genera una onda de choque fragmentando las partículas de pigmento que por ser más pequeñas, pueden ser eliminadas por los macrófagos.

El problema es que esta energía es absorbida de una sola vez por el color coincidente situado en el punto más externo de la piel. El pigmento más profundo no se afecta, por lo que son necesarias múltiples sesiones para eliminar un tatuaje<sup>13</sup>, viéndose la reparación de la piel deteriorada

con la apareciendo cicatrices y/o cambios de textura y color tras varias sesiones.

La respuesta de un pigmento particular, al tratamiento es dependiente de la longitud de onda de láser utilizado y los espectros de absorción del pigmento (determinados por su composición). En general los tatuajes oscuros o negros (que absorben todos los colores de la luz del espectro visible) tanto aficionados como profesionales responden bien a los tres tipos de láseres QS. En otros colores como el rojo y el verde se pueden borrar de forma efectiva por el QS Nd: YAG (532 nm) y QS láser Alejandrita (755 nm), respectivamente. Actualmente, además de haber surgido nuevos colores, la mayoría presentan una variedad de matices (debido a una composición química muy compleja y altamente variable<sup>14</sup>), como la gama de los colores naranjas y amarillos que los hace altamente resistentes al tratamiento con láser. Esta resistencia podría ser debida a la incapacidad de dar la longitud de onda adecuada para ser absorbida por las partículas del pigmento. Muchas de estas longitudes se acercan a la gama ultravioleta y son altamente absorbidas por la melanina cutánea. Esta interacción, además de dañar los melanocitos, impide la penetración adecuada en la dermis donde está depositado el pigmento del tatuaje.

La evaluación histológica con microscopía electrónica tras la aplicación de laser QS al tatuaje revela la destrucción del pigmento intracelular y su aparente fragmentación. Estos fragmentos podrían ser expulsados por la célula al espacio extracelular<sup>15, 16</sup>, que origina un infiltrado inflamatorio, con llegada de macrófagos que redistribuirán los restos del pigmento a través de los vasos linfáticos hasta su eliminación por un mecanismo desconocido<sup>17</sup>.

**Destrucción térmica mediante Resurfacing fraccionado.** Los sistemas *Resurfacing* Fraccional Ablativo (RFA) y *Resurfacing* Fraccional No Ablativo (RFNA), se utilizan frecuentemente para diversas patologías dermatológicas y para la eliminación de tatuajes. Entre ellos el (Er): YAG (2940 nm).

El RFA estimula la remodelación rápida de la piel con un riesgo muy bajo de cicatrices. La eliminación de los pigmentos del tatuaje se debe a tres factores: la eliminación física de arrastre, la eliminación transepidérmica de las partículas del pigmento a través de los canales microscópicos producidos por el RFA, y al proceso de cicatrización de heridas que permitiría la eliminación adicional del pigmento del tatuaje.

Su indicación queda limitada a la eliminación de colores de tinta como el amarillo, el naranja, el marrón y el blanco, si estos son resistentes a los láseres QS y a personas con reacciones alérgicas a la eliminación con QS.

**Nuevos láseres.** Actualmente se investiga con nuevos equipos que permitan mejorar la interacción luz-pigmento

dañando menos la piel, comprimiendo los pulsos, acortando el tiempo (femtosegundos), con nuevas longitudes de onda (titanio-zafiro 795 nm). Fruto de estas investigaciones es el desarrollo y recientemente comercialización de equipos que trabajan en picosegundos, lo que ofrece un tratamiento más efectivo utilizando menores fluencias de energía, disminuyendo así la transferencia de energía térmica a los tejidos<sup>41, 42</sup>. Si bien los láseres han supuesto una revolución en la eliminación de tatuajes, todavía tienen importantes limitaciones como son la resistencia de algunos pigmentos y los importantes efectos secundarios, pero además de los descritos, hoy en día se plantea la seguridad de los productos resultantes de la fotoescisión del pigmento<sup>4, 6</sup>.

**Imiquimod.** Uno de los nuevos métodos para la eliminación de tatuajes es el uso de la crema de *imiquimod*. En estudios con animales, la aplicación tópica de *imiquimod* crema desvanece los tatuajes. La combinación del uso de *imiquimod* con el tratamiento con láser produce una mejor eliminación del pigmento de tatuaje en cobayas. Si bien en general, el tratamiento coadyuvante con *imiquimod* produce una mayor inflamación y fibrosis en la biopsia de la piel<sup>43</sup>.

## PROCEDIMIENTO DE ELIMINACIÓN DE TATUAJES MEDIANTE FUENTES DE LUZ

### 1. Selección del paciente. Es muy importante sobre todo valorar:

- Toma de fármacos, de especial interés: el uso de Isotretinoína en los seis meses anteriores al tratamiento, es polémico, ya que se han reportado estudios con mayor incidencia de queloides<sup>18, 19</sup>. En tratamientos con sales de oro (crisoterapia) se deben extremar las precauciones por el riesgo de crisis, que también se puede producir con la exposición a la luz solar y otras fuentes de luz. Además aumenta el riesgo de hiperpigmentación<sup>20, 21</sup>.
- Antecedentes de alteraciones en la cicatrización de heridas.
- Enfermedades infecciosas.
- La presencia de dobles tatuajes en la misma zona, aumenta el riesgo de cicatrices<sup>22</sup>.

### 2. Pretratamiento.

- Es muy importante explicar al paciente los posibles efectos adversos, así como la necesidad de realizar múltiples tratamientos en función del color, la edad, y el tipo. Además de las expectativas, la eliminación completa no puede garantizarse<sup>5</sup>.
- En general ni el paciente ni el médico conocen la composición exacta del pigmento, y esto hace que su

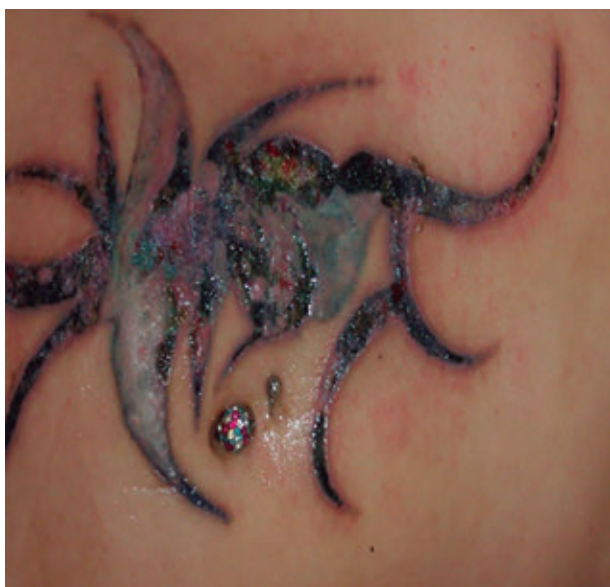eliminación pueda ser imprevisible, tanto en cuanto al número de sesiones como a la elección del láser y los parámetros más apropiados.

- Se debe evitar el sol antes del tratamiento, ya que la melanina en la epidermis compite con el pigmento y puede causar la destrucción de las células que contienen pigmento. Solo el láser QS Nd: YAG (1064 nm) puede ser aplicado en pacientes con fototipos oscuros o pieles bronceadas, pero a bajas fluencias.

### 3. Procedimiento

- Todo el personal expuesto debe usar gafas protectoras adecuadas a la longitud de onda. El paciente debe ser protegido con las gafas adecuadas o intraoculares, según la zona a tratar. Así mismo el profesional que lo aplica debe protegerse de las posibles salpicaduras sanguíneas o de piel, sobre todo con el láser QS Nd: YAG (1064 nm).
- Debe realizarse una limpieza exhaustiva de la piel y retirada de cualquier tipo de cosmético, sobre todo de protectores solares inorgánicos y de alcohol.
- Anestesia: dado que en general es un proceso doloroso (su eficacia depende de aplicar altas fluencias), se recomienda el uso de anestesia tópica (lidocaína 2,5-5% con o sin prilocaína), aire refrigerado (Zimmer Chiller), la infiltración local de lidocaína (como anestesia local), el bloqueo nervioso regional, o una combinación de todos. Para áreas muy grandes, se puede tratar el tatuaje en secciones o acompañar de una sedación oral.
- La elección del tipo de laser dependerá de varios factores: el color, el origen del tatuaje, y el tipo de piel del paciente.
- En fototipos altos, el más indicado es el QS Nd: YAG (1064 nm) ya que la longitud de onda más larga interactúa menos con la melanina epidérmica, y por tanto, con menos riesgo de hipopigmentación<sup>23, 24</sup>.
- En tatuajes, en que se prevea que el pigmento está muy profundo, también está indicado el QS Nd: YAG (1064 nm), ya que debido a su mayor longitud de onda tiene una mayor penetración en la piel.
- Los tatuajes azul-negro, así como los negros aficionados, responden bien al QS rubí, al QS Nd: YAG (1064 nm), y a los láseres de Alejandrita QS.
- En los tatuajes con muchos colores la respuesta al tratamiento es más impredecible. Si bien la mayoría de colores se aclararan bastante con los láseres QS, sobre todo los rojos, anaranjados y amarillos que responden bien al QS Nd: YAG (532 nm) y los verdes al QS de Alejandrita, aunque hay colores de pigmen-





**Figura 1.** Lesiones aparecidas en una paciente tras dos semanas de una sesión de láser para eliminar tatuajes en un centro no sanitario. (Fuente: cortesía del Dr. Mariano Vélez).

tos cuya composición es muy compleja y tienen una gran resistencia a su eliminación. En estos casos se recomienda realizar "ensayo y error", es decir, se irradia una zona pequeña poco visible y se valora intraoperatoriamente la reacción a dicha irradiación. Si inmediatamente tras la irradiación aparece una ceniza blanca (vapor y burbujas de gas debidos a un rápido calentamiento del tejido) que se resuelve en 20 minutos, el tratamiento es efectivo<sup>25</sup>. También se valorará si hay algunos puntos de sangrado. Si no se observan estas reacciones o bien la dosis es insuficiente o la longitud de onda no es la adecuada.

- Tras la prueba muchas veces se puede observar un rápido y paradójico oscurecimiento del tatuaje por la reacción inflamatoria.
- Actualmente se están empleando cada vez más los láseres de Picosegundos, tanto de Alejandrita 755 nm como de Neodimio-Yag<sup>41,42</sup>. La ventaja fundamental de estos sistemas radica en la emisión de un pulso ultracorto de picosegundos, que suele ser más corto que el tiempo de relajación térmica (TRT) de las partículas de tinta del tatuaje. Se emplean en todos los tatuajes pero especialmente están indicados para la eliminación de tatuajes recalcitrantes y que no responden a otros láseres Q-Switched, provocando un bajo efecto térmico y un gran efecto foto-acústico.

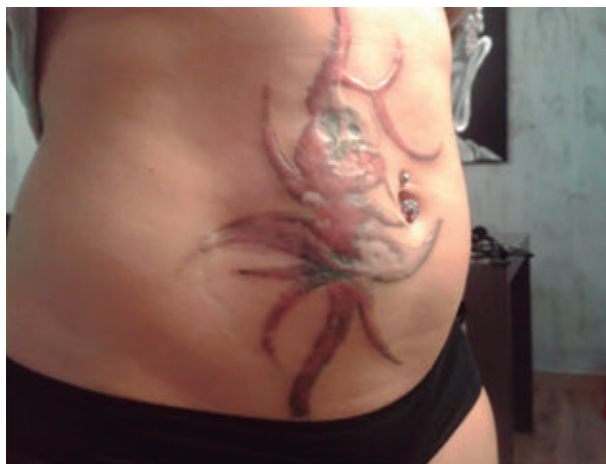
#### 4. Post-tratamiento

- Para conseguir un resultado óptimo los cuidados post tratamiento han de ser minuciosos y constantes.

- El personal que realiza el tratamiento debe estar preparado para tratar los efectos adversos que se presenten para prevenir las secuelas permanentes<sup>44</sup> (Figura 1).
- El área debe ser cubierta inmediatamente con ungüentos oclusivos, así como la prevención de infecciones cutáneas.
- Tras el tratamiento aparecerán costras que suelen durar entre 7 y 10 días.
- Debe evitarse totalmente el sol incluso varios meses después de finalizar el tratamiento.
- Las sesiones pueden repetirse con un intervalo de 4-6 semanas.

#### 5. Efectos secundarios

- En fototipos altos suelen aparecer de forma aguda *formación de ampollas* y descamación de la piel que más tarde originara cicatrices e hipopigmentación.
- *Infecciones cutáneas* secundarias: herpéticas y bacterianas, que de no ser tratadas correctamente pueden dejar cicatrices permanentes.
- En todos los fototipos y con todos los láseres se han descrito *reacciones alérgicas al pigmento* que pueden acompañarse de *linfadenopatías* localizadas transitorias<sup>26, 27, 28, 29, 30</sup>.
- En fluencias altas puede originarse ruptura de pequeños vasos y púrpura<sup>31</sup>.
- *Dispersión del pigmento*<sup>4, 6</sup>.
- Hipo e hiperpigmentaciones transitorias o permanentes<sup>4, 6</sup>.



**Figura 2.** Secuela cicatricial tras la curación de las lesiones post láser para eliminación de tatuajes en un centro no sanitario. (Fuente: Cortesía del Dr. Mariano Vélez).

- Las *cicatrices*, suelen ser debidas al uso de altas fluencias, emisión mayor de nanosegundos o de longitudes de onda inapropiadas. Son muy frecuentes si se usan láseres ablativos como el CO<sub>2</sub> o semiablativos como el (Er):YAG<sup>6</sup>. También si no se resuelven correctamente las ampollas o están se infectan<sup>44</sup>. (Figura 2).
- Cambios de textura de la piel, más frecuentes en cara y cuello<sup>4</sup>.
- Por otro lado puede producirse un oscurecimiento irreversible inmediato o progresivo de ciertos pigmentos del tatuaje tras el tratamiento con láseres QS<sup>32, 33</sup>. Estos cambios de color (pueden llegar hasta el negro total) se han observado con varios colores como el blanco, color carne, rojos, marrones, amarillos, y carmesí. El mecanismo de estos cambios de color no es suficientemente conocido, pero se presupone que es debido a la presencia en los tatuajes cosméticos de óxido férrico (color rosa), que tras la irradiación QSLR puede virar a óxido ferroso de color negro azabache<sup>32</sup>. En los blancos y el color carne parece ser que la resistencia vendría por la alta presencia de óxido de titanio, altamente resistente<sup>33, 34, 35</sup>. En estos casos sería preferible el uso de láseres ablativos, o bien cambiar a un láser de onda larga Nd: YAG (1064 nm)<sup>36, 37, 38</sup>.
- En general a más sesiones mayor riesgo de efectos secundarios.
- El resultado insuficiente, es frecuente en los nuevos pigmentos, en los tatuajes traumáticos, etc.
- La *explosión del pigmento*, se ha reportado en tatuajes traumáticos generados por la explosión de algunas partículas inflamables que han quedado incluidas en la piel y al irradiar con el láser se incendian, con la correspondiente secuela cicatricial además de poner en peligro al paciente y al médico<sup>39</sup>.
- Actualmente se está investigando qué ocurre con los productos de descomposición de los pigmentos tras la irradiación con láser, ya que si bien existen pocos estudios, Vasold recientemente demostró que

la fotodescomposición de tatuajes que contienen azopigmentos produce 2-metil-5-nitroanilina, 2-5-dicloroanilina y 4-nitro-tolueno, que si bien están presentes en los pigmentos intracelulares, sin producir ninguna alteración la irradiación láser posibilita su liberación al medio extracelular permitiendo su dispersión por el organismo, siendo compuestos citotóxicos y cancerígenos<sup>40</sup>.

## CONCLUSIONES

- En la actualidad, además de los métodos quirúrgicos, que si bien son eficaces conllevan necesariamente una cicatriz, solo los métodos químicos y los láseres han demostrado una eficacia en la eliminación de tatuajes.
- De todos los láseres, son los de QS, y de picosegundos, los que eliminan más eficazmente los diversos tipos de tatuajes no deseados.
- Cualquier láser que se utilice para la eliminación de tatuajes produce una lesión epidérmica, con sangrado y riesgo de contagio de enfermedades, por lo que es preciso un control médico y sanitario estricto.
- Cualquier láser que se utilice para la eliminación de tatuajes tiene el riesgo de dejar como secuela permanente una cicatriz post tratamiento irreversible con las consecuentes secuelas, que deben ser tratadas por un equipo médico cualificado.
- Respecto a los métodos químicos todavía están en proceso de demostrar su eficacia y sobre todo reducir o eliminar los efectos secundarios que han presentado en el pasado.
- *El láser, en manos expertas, es un tratamiento eficaz para la eliminación de tatuaje, pero con un proceso de curación complejo e importantes efectos secundarios, que requieren que el profesional que lo elimine no solo deba ser médico sino tener experiencia y formación suficiente para poder atender un curso postoperatorio muy complejo para afrontar y minimizar los efectos secundarios que puedan parecer en el curso del mismo a fin de asegurar un tratamiento eficaz y seguro.*

## BIBLIOGRAFÍA

- (1). Armstrong, M. L., Roberts, A. E., Koch, J. R., Saunders, J. C., Owen, D. C. y Anderson, R. R. (2008). Motivation for contemporary tattoo removal: a shift in identity. *Archives of dermatology*, 144(7), 879-884.
- (2). Drews DR, Allison CK, Probst JR.: Behavioral and self-concept differences in tattooed and non tattooed college students. *Psychol Rep* 2000; 86:475-481.
- (3). U.S. Food and Drug Administration. Tattoos & Permanent Makeup. 2010. Available from <http://www.fda.gov/cosmetics/productandingredientsafety/productinformation/ucm108530.htm>. Accessed April 29, 2011.
- (4). Castro T, Vélez M, Trelles M.A. Tatuajes y su eliminación por láser. *Cir.plást. iberolatinoam.*-2013; 39(2): 195-205.
- (5). Timko, A. L., Miller, C. H., Johnson, F. B. y Ross, E. V. (2001). In vitro quantitative chemical analysis of tattoo pigments. *Archives of dermatology*, 137(2), 143-147.
- (6). Kent KM, Graber EM.: Laser Tattoo Removal: A Review. *Dermatol Surg* 2012; 38:1-13.
- (7). Koerber Jr WA, Price NM.: Salabrasion of tattoos. A correlation of the clinical and histological results. *Arch Dermatol* 1978; 114: 884-888.
- (8). Johannesson A.: A simplified method of focal salabrasión for removal of linear tattoos. *J Dermatol Surg Oncol* 1985; 11:1004-1005.
- (9). Wollina U, Kostler E.: Tattoos: surgical removal. *Clin Dermatol* 2007; 25: 393-397.
- (10). Vargas, G., Chan, K. F., Thomsen, S. L., & Welch, A. J. (2001). Use of osmotically active agents to alter optical properties of tissue: effects on the detected fluorescence signal measured through skin. *Lasers in surgery and medicine*, 29(3), 213-220.
- (11). Mafong EA, Kauvar AN, Geronemus RG.: Surgical pearl: removal of cosmetic lip-liner tattoo with the pulsed carbon dioxide laser. *J Am Acad Dermatol* 2003; 48:271-272.
- (12). Bailin PL, Ratz JR, Levine HL.: Removal of tattoos by CO<sub>2</sub> laser. *J Dermatol Surg Oncol* 1980;6: 997-1001.
- (13). Apfelberg D, Maser M, Lash H. Argon laser treatment of decorative tattoos. *Br J Plast Surg* 1979;32(2):141-4.
- (14). Beute T, Miller C, Timko A, Ross E. In vitro spectral analysis of tattoo pigments. *Dermatol Surg* 2008;34(4):508-15.
- (15). Taylor, C. R., Anderson, R. R., Gange, R. W., Michaud, N. A. y Flotte, T. J. (1991). Light and electron microscopic analysis of tattoos treated by Q-switched ruby laser. *Journal of investigative dermatology*, 97(1), 131-136.
- (16). Ferguson J, Andrew S, Jones C, August P. The Q-switched neodymium:YAG laser and tattoos: a microscopic analysis of laser-tattoo interactions. *Br J Dermatol* 1997; 137 (3):405-10.
- (17). Engel E, Vasold R, Santarelli F, Maisch T, et al. Tattooing of skin results in transportation and light-induced decomposition of tattoo pigments—a first quantification in vivo using a mouse model. *Exp Dermatol* 2010;19(1):54-60.
- (18). Bernstein L, Geronemus R. Keloid formation with the 585-nm pulsed dye laser during isotretinoin treatment. *Arch Dermatol* 1997; 133(1):111-2.
- (19). Alissa A. Concomitant use of laser and isotretinoin, how safe. Grapevine, TX: American Society for Laser Medicine and Surgery; 2011.
- (20). Yun P, Arndt K, Anderson R. Q-switched laser-induced chrysiasis treated with long-pulsed laser. *Arch Dermatol* 2002; 138(8):1012-4.
- (21). Almoallium H, Klinkhoff A, Arthur A, Rivers J, et al. Laser induced chrysiasis: disfiguring hyperpigmentation following Q-switched laser therapy in a woman previously treated with gold. *J Rheumatol* 2006; 33(3):620-1.

- (22). Alora M, Arndt K, Taylor C. Scarring following Q-switched laser treatment of "double tattoos". *Arch Dermatol* 2000; 136 (2):269–70.
- (23). Grevelink J, Duke D, van Leeuwen R, y col.: Laser treatment of tattoos in darkly pigmented patients: efficacy and side effects. *J Am Acad Dermatol* 1996; 34(4):653-656.
- (24). Lapidoth M, Aharonwitz G.: Tattoo removal among.
- (25). Ethiopian Jews in Israel: tradition faces technology. *J Am Acad Dermatol* 2004;51(6):906-909.
- (26). Taylor C, Gange R, Dover J, Flotte TJ, et al. Treatment of tattoos by Q-switched ruby laser. A dose-response study. *Arch Dermatol* 1990; 126(7):893–9.
- (27). Kazandjieva J, Tsankov N. Tattoos: dermatological complications. *Clin Dermatol* 2007; 25(4):375–82.
- (28). Ashinoff R, Levine V, Soter N. Allergic reactions to tattoo pigment after laser treatment. *Dermatol Surg* 1995; 21(4):291–4.
- (29). England R, Vogel P, Hagan L. Immediate cutaneous hypersensitivity after treatment of tattoo with Nd:YAG laser: a case report and review of the literature. *Ann Allergy Asthma Immunol* 2002; 89(2):215–7.
- (30). Izikson L, Avram M, Anderson R. Transient immunoreactivity after laser tattoo removal: report of two cases. *Lasers Surg Med* 2008; 40(4):231–2.
- (31). Leuenberger M, Mulas M, Hata T, y col.: Comparison of the Q-switched alexandrite, Nd:YAG, and ruby lasers in treating blue-black tattoos. *Dermatol Surg* 1999; 25(1):10-14.
- (32). Anderson R, Geronemus R, Kilmer S, Farinelli W, et al. Cosmetic tattoo ink darkening. A complication of Qswitched and pulsed-laser treatment. *Arch Dermatol* 1993; 129 (8):1010–4.
- (33). Ross E, Yashar S, Michaud N, Fitzpatrick R, et al. Tattoo darkening and non response after laser treatment: a possible role for titanium dioxide. *Arch Dermatol* 2001;137(1):33–7.
- (34). Peach A, Thomas K, Kenealy J. Colour shift following tattoo removal with Q-switched Nd-YAG laser (1064/532). *Br J Plast Surg* 1999;52(6):482–7.
- (35). Kim J, Lee J, Won Y, Kim J, et al. Titanium, a major constituent of blue ink, causes resistance to Nd-YAG (1064 nm) laser: results of animal experiments. *Acta Derm Venereol* 2006; 86(2):110–3.
- (36). Jimenez G, Weiss E, Spencer J. Multiple color changes following laser therapy of cosmetic tattoos. *Dermatol Surg* 2002; 28(2):177–9.
- (37). Suchin K, Greenbaum S. Successful treatment of a cosmetic tattoo using a combination of lasers. *Dermatol Surg* 2004; 30 (1):105–7.
- (38). Lee C, Bae E, Park J, Lim S. Permanent makeup removal using Q-switched Nd:YAG laser. *Clin Exp Dermatol* 2009; 34(8): e594–6.
- (39). Taylor C. Laser ignition of traumatically embedded firework debris. *Lasers Surg Med* 1998; 22(3):157–8.
- (40). Vasold R, Naarmann N, Ulrich H, Fischer D, et al. Tattoo pigments are cleaved by laser light-the chemical analysis in vitro provide evidence for hazardous compounds. *Photochem Photobiol* 2004; 80(2):185–90.
- (41). Izikson L, Farinelli W, Sakamoto F, y col.: Safety and effectiveness of black tattoo clearance in a pig model after a single treatment with a novel 758 nm 500 picosecond laser: a pilot study. *Lasers Surg Med* 2010; 42(7):640-646.
- (42). Herd, R. M., Alora, M. B., Smoller, B., Arndt, K. A. y Dover, J. S. (1999). A clinical and histologic prospective controlled comparative study of the picosecond titanium: sapphire (795 nm) laser versus the Q-switched alexandrite (752 nm) laser for removing tattoo pigment. *Journal of the American Academy of Dermatology*, 40(4), 603-606.
- (43). Ramirez M, Magee N, Diven D, y col.: Topical imiquimod as an adjuvant to laser removal of mature tattoos in an animal model. *Dermatol Surg* 2007; 33:319-325.
- (44). Jalian HR1, Jalian CA, Avram MM.: Increased Risk of Litigation Associated With Laser Surgery by Nonphysician Operators. *JAMA Dermatol*. 2013 Oct 16. doi: 10.1001/jamadermatol.2013.7117.